

# Optionen des Debridements in der Therapie chronischer Wunden

## Options for debridement in the therapy of chronic wounds

Joachim Dissemond, Manfred Goos

Klinik und Poliklinik für Dermatologie, Venerologie und Allergologie, Universitätsklinikum Essen

JDDG; 2004 · 2:743–751

Eingereicht: 4. 11. 2003 | Angenommen: 22. 4. 2004

### Schlüsselwörter

- Chronische Wunde
- Debridement
- Ulcus cruris
- Wundgrund-Konditionierung

### Zusammenfassung

Das Debridement ist definiert als Entfernung von nicht-vitalem Gewebe aus einer Wunde. In chronischen Wunden wird mit dem Debridement die Elimination von Nekrosen, aber auch die Abtragung von Verbandresten, Fremdkörpern oder anderen avitalen Bestandteilen bezeichnet. Das sachgerechte Debridement stellt eine grundlegende Voraussetzung für den Ablauf eines nicht verzögerten Wundheilungsprozesses dar. Eingebunden in Überlegungen zur Therapie der zugrunde liegenden Ursachen einer verzögerten Wundheilung sollte das Debridement den ersten Schritt in einer adäquaten Phasen-adaptierten Wundgrund-Konditionierung chronischer Wunden darstellen.

Dieser Beitrag soll eine Übersicht über die unterschiedlichen Optionen der Durchführung eines Debridements in der Therapie chronischer Wunden bieten. Für die Durchführung eines Debridements chronischer Wunden eignen sich als therapeutische Maßnahmen Chirurgie, Biochirurgie, Laser, Ultraschall, Hydrotherapien, Naß-zu-trocken-Methode, Autolyse, proteolytische Enzyme, osmotisches- oder chemisches-Debridement.

Das einzig richtige Debridement gibt es nicht! So individuell die Patienten und die Ursachen der zugrunde liegenden Wundheilungsstörungen sind, so unterschiedlich sinnvoll kann auch der Einsatz der verschiedenen Methoden der Durchführung eines Debridements sein. Für welche therapeutische Option man sich entscheidet, wird durch eine Vielzahl von Faktoren bestimmt. Darüber hinaus kann auch die sukzessive Verwendung unterschiedlicher Methoden je nach Zusammensetzung des Wundmilieus sinnvoll sein.

### Keywords

- debridement
- wound-bed preparation
- chronic wound
- ulcer cruris

### Summary

Debridement is defined as the removal of non-vital tissue from wounds. In chronic wounds, debridement means the elimination of necrosis as well as the clearing away of wound dressings, foreign bodies, and other non-vital substances. Sufficient debridement represents one basic prerequisite for a non-delayed wound-healing process. In addition to treating the causal factors for delayed wound healing, debridement should be the first step in an adequate phase-adapted wound-bed preparation for chronic wounds.

This report aims to review the different options available in the execution of debridement in chronic wounds. The following therapeutic measures are available for the debridement of chronic wounds: surgery, maggot therapy, laser, ultrasound, hydrotherapy, wet-to-dry method, autolysis, proteolytic enzymes, osmotic or chemical debridement.

There is no single correct debridement for all patients! Patients are individuals and therefore different methods of debridement may make sense. Which therapeutic option is chosen is determined by multiple factors. Moreover, depending on the wound milieu, the successive application of different methods can be useful.

**Einleitung**

Als chronisch oder therapierefraktär wird eine sekundär heilende Wunde bezeichnet, die trotz kausaler und sachgerechter lokaler Behandlung innerhalb von 3 Monaten keine Tendenz zur Heilung zeigt beziehungsweise nach 12 Monaten nicht spontan abgeheilt ist [1]. Eine Voraussetzung für den physiologischen und nicht verzögerten Ablauf der Wundheilung ist neben der Elimination klinisch relevanter Wundinfektionen die vollständige Abtragung von nicht-vitalem Gewebe. Der Begriff Debridement stammt von dem französischen Wort *débrider*, das wörtlich abzäumen oder einschneiden bedeutet, aber im medizinischen Bereich weitestgehend synonym mit der Wundexzision benutzt wurde. Das Debridement ist heute definiert als Entfernung von nicht-vitalem Gewebe aus einer Wunde. In chronischen Wunden wird mit dem Begriff Debridement die Entfernung von Nekrosen, aber auch die Abtragung von Verbandresten oder Fremdkörpern bezeichnet. Die genaue Inspektion der Wunde läßt oft bereits aus Lokalisation, Farbe, Geruch, Konsistenz und Struktur des nicht-vitalen Gewebes Rückschlüsse auf die zugrunde liegende Genese dieser Gewebestörung und eine begleitende Kolonisation oder Infektion zu. Das sachgerechte Debridement stellt eine grundlegende Voraussetzung für den Ablauf eines nicht verzögerten Wundheilungsprozesses dar. Eingebunden in Überlegungen zur Therapie der

zugrunde liegenden Ursachen einer verzögerten Wundheilung sollte das Debridement den ersten Schritt in einer adäquaten Phasen-adaptierten Wundgrund-Konditionierung chronischer Wunden darstellen [2, 3].

Dieser Übersichtsartikel soll die unterschiedlichen Möglichkeiten der Durchführung eines Debridements schildern (Tabelle 1). Es wurde für diese Übersichtsarbeit die aktuelle medizinische Literatur kritisch bearbeitet, ein Anspruch auf Vollständigkeit kann auch aus didaktischen Überlegungen heraus nicht erhoben werden.

**Methoden***Chirurgie*

Am 13. April 1898 beschrieb der Chirurg Paul Leopold Friedrich auf dem 17. Kongreß der Deutschen Gesellschaft für Chirurgie in Berlin erstmalig die Methode des chirurgischen Debridements. Er bezeichnete damit die Entfernung von Nekrose, Fibrin und Serokrusten ebenso wie die Eröffnung von Wundtaschen. Auch heute stellt das chirurgische Debridement meist die Methode der ersten Wahl dar, um möglichst rasch, auch größere chronische Wunden zu versorgen. Vor der operativen Maßnahme ist auf eine ausreichende Anästhesie zu achten, die zudem von den oft multimorbiden Patienten toleriert werden muß. Darüber hinaus ist insbesondere der Gerinnungsstatus der Patienten von Bedeutung. Sollte die Durchführung mittels lokalanästhesierender Externa erfolgen,

ist auf die nicht unerheblich lange Einwirkzeit von circa 1 Stunde zu achten [4].

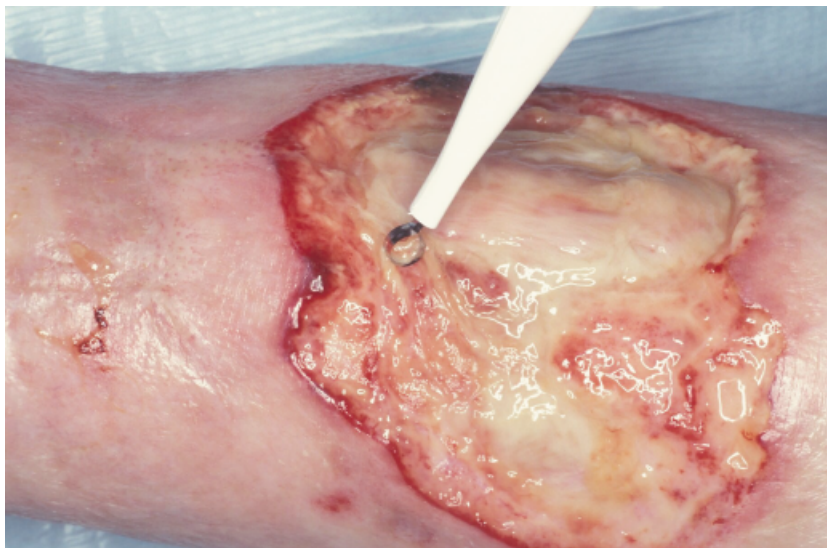
Die chirurgische Schnittführung ermöglicht keine exakte Selektion des vitalen Gewebes, so daß es zu massiven Blutungen kommen kann oder Restnekrosen in der Wunde verbleiben können. Alternativ zur Verwendung von Skalpell können auch Ringküretten verwendet werden (Abbildung 1). Im Anschluß an ein chirurgisches Debridement kann die Behandlung chronischer Wunden beispielsweise mit einem Alginat-Verband erfolgen, da somit neben einer Förderung der Granulation auch eventuell auftretende kleinere Blutungen gestillt werden können. Der wesentliche Vorteil bei der Durchführung eines chirurgischen Debridements gegenüber sämtlichen anderen Optionen ist die Zeiterparnis. Nachteile können neben der adäquaten Anästhesie aus eingeschränkten räumlichen oder logistischen Möglichkeiten insbesondere bei der ambulanten Versorgung der Patienten resultieren.

*Biochirurgie*

Als Biochirurgie wird die Behandlung von Wunden mit sterilen Fliegenmaden bezeichnet. Der Begriff der Biochirurgie hat mittlerweile weitestgehend den negativ besetzten Begriff der Madentherapie ersetzt, um eine bessere Compliance, sowohl bei den Patienten als auch bei dem Pflegepersonal erzielen zu können. Die Verwendung von Maden ist eine der ältesten Methoden in der Behandlung von Wunden, über die Aufzeichnungen bestehen. So existieren Berichte über den Einsatz von Maden in der Wundtherapie bereits bei den Ureinwohnern Australiens (Ngemba Stamm, New South Wales) oder bei den Maya-Indianern in Südamerika. Nach einzelnen Beschreibungen von Ambrosie Paré (1509–1590) oder Baron D. J. Larrey (1766–1842), dem Feldarzt Napoleons, folgten weitere Beschreibungen 1867 durch die Chirurgen J. F. Zacharias und J. Jones während des amerikanischen Bürgerkrieges [5]. Die ersten wissenschaftlichen Publikationen stammen von W. S. Baer, der in seiner Tätigkeit in Baltimore seit 1928 Fliegenmaden erfolgreich in der Behandlung von bakteriell kolonisierten Wunden einsetzte [6]. Aufgrund der Einführung von Antibiotika und zahlreicher iatrogen induzierter

**Tabelle 1:** Therapieoptionen des Debridements chronischer Wunden.  
**Table 1:** Therapeutic options for debridement in chronic wounds.

1. Wahl	Chirurgie
2. Wahl	Biochirurgie
	Hydrotherapie
	Proteolytische Enzyme
	Ultraschall
3. Wahl	Autolyse
	Laser
	Osmotisches Debridement
Obsolet	Chemisches Debridement
	Naß-zu-trocken-Methode



**Abbildung 1:** Chirurgisches Debridement mittels Ringkürette.  
**Figure 1:** Surgical debridement with a ring curette.

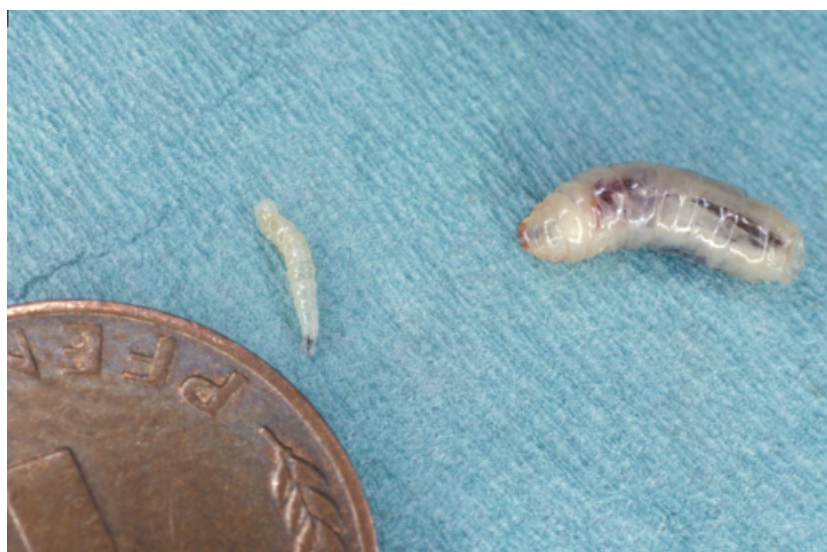Wundinfektionen, beispielsweise durch *Clostridium tetani*, geriet diese Wundheilungsstrategie 2 Jahrzehnte später in Vergessenheit. Erst 1988 wurde erneut von Behandlungserfolgen mit steril gezüchteten Fliegenmaden der Gattung *Lucilia sericata* berichtet [7]. Es war nun erstmalig gelungen, die Fliegenmaden nicht nur äußerlich zu desinfizieren, sondern durch moderne Kultivierungsbedingungen auch den Gastrointestinaltrakt der Maden weitestgehend zu dekontaminieren. Die kommerzielle Aufzucht von Fliegenmaden erfolgt heute nach Desinfektion der Eier auf speziellen sterilen Nährböden. Die Larven schlüpfen je nach Außentemperatur 10–52 Stunden nach der Eiablage und können nach 2 Tagen steril und dunkel verpackt versendet werden. Eine Lagerung der Maden ist anschließend für einen Zeitraum von bis zu 5 Tagen bei 7–8 °C möglich. Nach Applikation auf eine Wunde in einer Dichte von circa 5–10 Maden/cm<sup>2</sup> Wundoberfläche erfolgt der Verbandwechsel alle 2–5 Tage. Die initial 2–3 mm großen Maden sind zu diesem Zeitpunkt bereits 10–15 mm groß und könnten bereits wenige Tage später mit der Verpuppung beginnen (Abbildung 2).

Für den Einsatz in der Biochirurgie eignen sich beispielsweise die Maden der Fliegenart *Lucilia sericata*, da diese in der Lage sind, eine selektive Nekrolyse zu induzieren [5]. Diese selektive Nekrolyse erfolgt durch Sekretion von Pro-

teasen als Bestandteil des Verdauungsssekretes der Fliegenmaden, wodurch keine Blutungen verursacht werden [8]. Bislang sind erst wenige Proteasentypen identifiziert worden [9]. Durch die Sekretion des Verdauungsssekretes und insbesondere durch die Bestandteile Ammoniak und Calcium-Carbonat im Rahmen der extracorporalen Verdauung soll zusätzlich eine Verschiebung des pH-Wertes des Wundsekrets aus dem überwiegend sauren in den alkalischen Bereich induziert werden, der unabhängig von Resistenzen gegenüber Antibio-

tika bakterielles Wachstum vermutlich ebenfalls hemmt [5, 10]. Gegenstand aktueller Forschungsbemühungen ist darüber hinaus die Identifikation der Wirkungsweise mit dem Verdauungsssekret sezernierter Wachstumsfaktoren, die auf die komplexen Vorgänge der Wundheilung und insbesondere auf die Proliferation der Fibroblasten Einfluß nehmen können [8]. Weitere Bestandteile des Verdauungsssekrets von *Lucilia sericata* sind beispielsweise Allantoin und Urea, deren Bedeutung für die Wundheilung noch nicht vollständig geklärt ist [8].

Technische Schwierigkeiten bei der Durchführung der Biochirurgie ergeben sich bei zu starker Sekretion oder Austrocknung von Wunden, da Fliegenmaden sowohl ausreichend Sauerstoff als auch genügend Flüssigkeit benötigen [10]. Die Gefahr der Metamorphose zu Fliegen, die zu Vektoren von Kreuzinfektionen werden können besteht bei der Gattung *Lucilia sericata* nicht, da diese zur Verpuppung ein in Wunden meist nicht vorhandenes trockenes Milieu benötigen würden. Weitere Probleme in der Akzeptanz dieser Vorgehensweise des Debridements können durch die mit der Proteolyse einhergehende intensive Geruchsbelästigung oder durch die Entstehung von Schmerzen durch sich bewegende Maden resultieren. Die Biochirurgie stellt eine innovative und sichere Methode des Debridements dar, die auch ambulant durchzuführen ist.



**Abbildung 2:** Maden der Gattung *Lucilia sericata* vor und 3 Tage nach Einsatz in einem Ulcus.  
**Figure 2:** Fly larvae of *Lucilia sericata* before and 3 days after application in an ulcer.



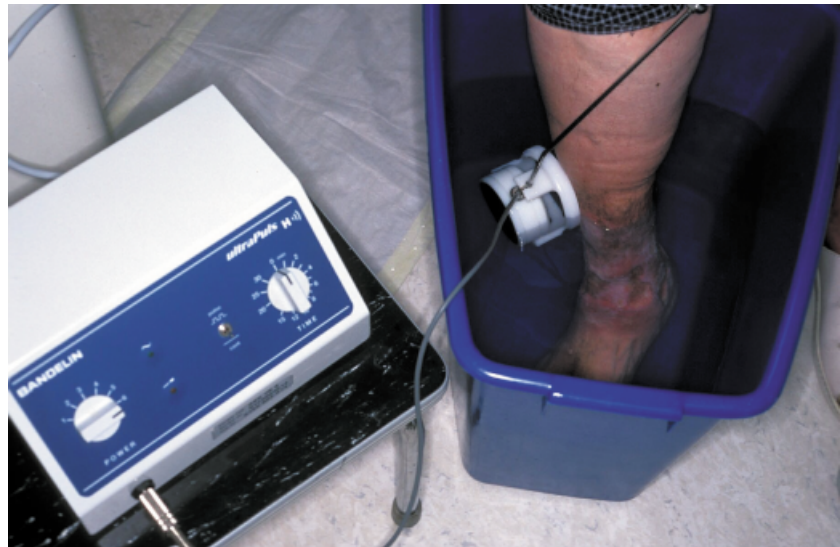
### Hydrotherapien

Unter dem Begriff der Hydrotherapien versteht man verschiedene Methoden, bei denen Wasser zur Säuberung der Wunden Verwendung findet. Die Applikation kann beispielsweise in Duschen oder im Whirlpool erfolgen. Dem Wasser können gegebenenfalls auch Antiseptika wie beispielsweise Octenidin oder das Biguanid Polyhexanid zur Reduktion der bakteriellen Kolonisation zugegeben werden [11]. Insbesondere für die im Whirlpool durchgeführte Therapieoption wurde auch eine nachfolgende Beschleunigung der Heilung chronischer Wunden diskutiert [12].

Die als Hochdruck-Irrigation, Wasserstrahlschneidetechnik oder Wasserstrahldissektion bezeichnete Methode, die erst in den letzten Jahren entwickelt wurde, appliziert Flüssigkeit, die durch Hochdruck bis zu 800 bar auf Geschwindigkeiten von bis zu 1000 km/h beschleunigt wird. Zusätzlich zur physikalischen Nekrosektomie wird eine effektive Elimination von Mikroorganismen beschrieben und die Förderung der Ausbildung von Granulationsgewebe diskutiert [13]. Ein Nachteil neben der aufwendigen Reinigung des Gerätes ist die Kontamination der Umgebung durch die Ausbildung von Aerosolen. Aktuell sind mindestens zwei Gerätetypen auf dem deutschen Markt verfügbar.

### Ultraschall

Es können verschiedene qualitative Formen des Ultraschalls differenziert werden. Seit 1964 wird über den erfolgreichen Einsatz von Ultraschall der niederfrequenten Bereiche in der Konditionierung chronischer Wunden berichtet [14]. Für die Erzeugung des niederfrequenten Ultraschalls nutzt man den sogenannten reziproken piezoelektrischen Effekt. Hierbei wird elektrische in mechanische Energie umgewandelt. Die Frequenz des Ultraschalls determiniert wesentlich den Wirkmechanismus. Hohe Frequenzen erzeugen kurze Ultraschallwellen mit einer geringeren Eindringtiefe, niedrige Frequenzen erzeugen lange Ultraschallwellen mit größerer Eindringtiefe [15]. Die Ankopplung des niederfrequenten Ultraschalls wird bei den aktuell erhältlichen Geräten direkt oder indirekt entweder kontinuierlich oder gepulst über einen Schallkopf am Wirkungsort appliziert. Als Applikationsarten stehen beispielsweise die sub-

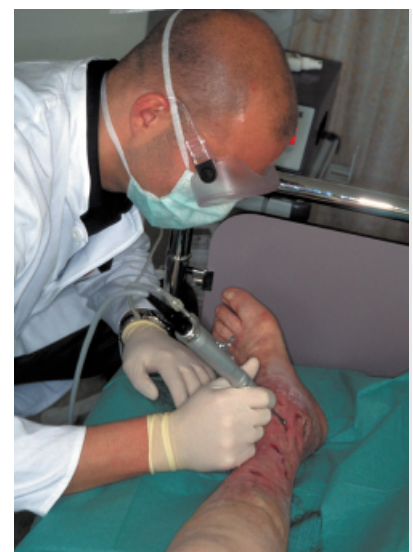

**Abbildung 3:** Durchführung einer aqualen Ultraschallbehandlung mit niederfrequentem Ultraschall.  
**Figure 3:** Execution of hydrotherapy with low-frequency ultrasound.

aquale, in einem Wasserbad, oder die supracutane, durch einen Hydrokolloid- oder Hydrogelverband, zur Verfügung (Abbildung 3). In den letzten Jahren ist auch ein sogenannter Ultraschall-Dissektor entwickelt worden, der nach gegebenenfalls eingeleiteter Lokalanästhesie die Ankopplung von niederfrequentem Leistungslautschall über eine Sonde, die in ein Handstück eingearbeitet worden ist, ermöglicht (Abbildung 4). In die zu verwendende Spülflüssigkeit, die primär der Kopplung des Ultraschalls dient und zentral durch das Handstück fließt, können medikamentöse Zusätze beziehungsweise Antiseptika eingebracht werden.

Die Wirkungsweise des Ultraschalls niederfrequenten Bereiche in chronischen Wunden kann in mechanische Einwirkungen insbesondere auf die Geweboberflächen, mechano-akustische/bioakustische Effekte insbesondere auf Mikroorganismen und thermische und nicht-thermische Einflüsse insbesondere auf tiefere Gewebeschichten unterteilt werden [16]. Als wesentlicher Mechanismus in der Vermittlung der Wirkung des Ultraschalls in chronischen Wunden ist das Phänomen der Kavitation zu benennen. Unter dem Begriff der Kavitation versteht man die Ausbildung kleinster Bläschen in flüssigem Medium durch Ultraschall-induzierte Druck-Zug-Kräfte, die oszillieren (stabile Kavitation) und/oder implodieren (transiente Kavitation) können. Insbesondere durch

die Implosion resultieren Mikroströmungen und Druckgradienten. Das Ausmaß der Kavitationsbildung ist abhängig von der Viskosität des Mediums und der Ultraschallintensität, die einen definierten Schwellenwert überschreiten muß. Ultraschall niederfrequenter Bereiche ermöglicht ein effektives Debridement chronischer Wunden durch verschiedene Mechanismen. So wird eine weitgehend selektive Nekrosektomie, eine Reduktion der Mikroorganismen, eine Verstärkung der Wirkung von An-



**Abbildung 4:** Debridement mit niederfrequentem Leistungslautschall.  
**Figure 4:** Debridement with low-frequency power ultrasound.

tibiotika und Antimykotika sowie eine Verstärkung der enzymatischen endogenen Fibrinolyse induziert [17, 18]. Insbesondere die Vermittlung der Reduktion von Mikroorganismen durch niederfrequenten Ultraschall kann sowohl durch die Schädigung von Oberflächenstrukturen, Wirkungssteigerung von Antiseptika oder Antibiotika als auch über das Auftreten von transienten Öffnungen der Zellmembranen erfolgen [19]. In der Literatur wird die Synergie zwischen Ultraschall und Medikamenten als „sonophoretischer Teilchentransport“ oder als „bio-akustischer Effekt“ bezeichnet [18].

Es ist sicher unbestritten, daß insbesondere durch den Ultraschall-Dissektor eine sehr effektive Methode zur Durchführung eines Debridements zur Verfügung steht. In einer Übersichtsarbeit über sämtliche randomisierten und kontrollierten klinischen Studien wurde festgestellt, daß durch die Therapie mit niederfrequentem Ultraschall, zumindest für das Ulcus cruris venosum bezogen auf die verkürzten Abheilungszeiten, zwar Tendenzen aber keine signifikant überlegenen Ergebnisse gezeigt werden konnten [20].

Die Vorteile der Konditionierung chronischer Wunden mittels therapeutischem Ultraschall stellen die einfache Handhabung, die teilweise sogar von den Patienten übernommen werden kann, der sichere Umgang mit den Geräten, die Kombination mit anderen Wundheilungsmaßnahmen, der breite Anwendungsbereich, die gute Akzeptanz bei Anwendern und Patienten und die geringen Folgekosten dar. Wohingegen die regelmäßig notwendige Desinfektion der Geräte und der oft enorme Zeitaufwand die Nachteile dieser Therapiemethode charakterisieren. Der Einsatz von therapeutischem Ultraschall in der Konditionierung chronischer Wunden stellt eine innovative und effektive Alternative dar, die sowohl zur Durchführung eines selektiven Debridements als auch zur Reduktion von bakteriellen Kolonisationen beitragen kann.

#### Proteolytische Enzyme

Seit über 500 Jahren sollen bereits Naturvölker chronische Wunden topisch mit Sekreten behandelt haben, die auch proteolytische Enzyme beispielsweise in Form von Fruchtsäften beinhalteten [21]. Seit 1960 existieren erste wissen-

schaftliche Aufzeichnungen über den effektiven Einsatz von proteolytischen Enzymen in der Therapie chronischer Wunden. Aber erst im vergangenen Jahrzehnt fanden Produkte mit proteolytischen Enzymen den Zugang zum Standard einer modernen Phasen-adaptierten Therapie chronischer Wunden [22]. Für den therapeutischen Einsatz im Rahmen eines Debridements chronischer Wunden werden proteolytische Enzyme eingesetzt, die Peptidbindungen hydrolysieren können (Tabelle 2) [23].

Durch die Fermentation von apathogenen Kulturen von hämolysierenden Streptokokken der Gruppe C (*Streptococcus pyogenes*) wird das indirekt wirksame Enzym **Streptokinase** industriell hergestellt. Die Streptokinase ist eine Fibrinolysekinase mit einem bevorzugten Angriffspunkt zwischen Arginin-Valin Bindungen. Die Streptokinase katalysiert die Generierung von Plasmin aus Plasminogen. Plasmin degradiert Fibrin, Fibrinogen, Faktor V und VIII in Polypeptide und Aminosäuren. Darüber hinaus bildet Plasmin einen Komplex mit humanem Plasminogen, der zu einer Konformationsänderung des Plasminogens führt und dessen aktives Zentrum

freilegt. Es entsteht ein Streptokinase-Plasmin-Komplex, der erneut Plasminogen funktionell aktivieren kann [24]. Die Wirkung der Streptokinase ist daher obligat von der Anwesenheit des Plasminogens abhängig und benötigt zur vollen Entfaltung der Wirkung ein sekretreiches und Plasminogen-haltiges Wundmilieu. Die Vermittlung der wundreinigenden Aktivität wird also indirekt durch den Abbau von Fibrin vermittelt. Als Kontraindikation ist folglich die nicht chronische Wunde zu sehen, da die Lösung des Fibrins zu einem erhöhten Blutungsrisiko führt [25].

Die ebenfalls aus *Streptococcus haemolyticus* Lancefield gewonnene **Streptodornase** ist eine Desoxyribonuklease (DNase), die endonukleolytische Aktivität gegenüber doppelsträngiger DNA aufweist. Als Plasminogenaktivator geht die Streptodornase mit freiem Plasminogen einen Komplex ein, der die Umwandlung von weiterem Plasminogen in Plasmin katalysiert. Der resultierende Fibrinabbau ermöglicht den Abtransport von avitalem Zellmaterial und schafft so die Voraussetzung für die Bildung von Granulationsgewebe. Koagulierte Blutansammlungen werden verflüssigt und können anschließend resorbiert werden.

**Tabelle 2:** Proteolytische Enzyme in der Therapie chronischer Wunden.

**Table 2:** Proteolytic enzymes for therapy in chronic wounds.

	Enzym	Herkunft
<b>Tier</b>	Fibrinolysin	Bovines Blutplasma
	Desoxyribonuclease	Bovines Pankreas
	Krill Multienzymkomplex	<i>Euphasia superba</i>
	Kollagenase	<i>Paralithodes camtschatica</i>
	Katalase	Equine Leber
<b>Pflanze</b>	Papain	Papaya Melaone
	Bromelain Enzymkomplex	<i>Ananas comosus</i>
<b>Bakterien</b>	Kollagenase	<i>Clostridium histolyticum</i>
	Kollagenase	<i>Achromobacter iophagus</i>
	Pyolysin	Multiple Bakterien
	Streptodornase	Streptokokken
	Streptokinase	Streptokokken
	Sutillain	<i>Bacillus subtilis</i>

In der topischen Anwendung trägt die Streptodornase wesentlich zum raschen Abbau von fibrinösen, nekrotischen Belägen auf Wunden bei. Die Streptodornase bewirkt die endonukleolytische Spaltung doppelsträngiger DNA in 3-Phosphodinukleotid- und 3-Phosphooligonukleotid-Endprodukte selektiv in avitalem Gewebe. Die Resorption gespaltener Purine und Pyrimidine kann Fieber, Schüttelfrost und Leukozytose verursachen und initial visköses Wundsekret verflüssigen [24]. Durch diese Eigenschaft eignet sich die Streptodornase insbesondere zum kombinierten Einsatz mit anderen Enzymen, wie beispielsweise der Streptokinase. Es sollte jedoch auch angemerkt werden, daß sowohl die Streptokinase als auch die Streptodornase potentiell als Antigen wirksam sein kann und somit zur Ausbildung von Antikörpern und in der Folge zu einer Tachyphylaxie führen könnte.

Die Wirkungsweise der aus bovinem Pankresextrakt gewonnenen wasserlöslichen **Desoxyribonuklease** resultiert aus einer Verflüssigung des Wundsekretes durch die Herabsetzung der Viskosität nach Degradation insbesondere von Doppelstrang-DNA. Die Desoxyribonuklease bewirkt eine endonukleolytische Spaltung bevorzugt von Doppelstrang-DNA zu 5'-Phosphodinukleotiden und 5'-Phosphooligonukleotiden. Bei Raumtemperatur wird die Desoxyribonuklease schnell inaktiviert, wohingegen sie bei 5 °C innerhalb eines weiten pH-Wert Bereiches aktiv ist [26]. Diese Temperaturerniedrigung würde jedoch zahlreiche andere Faktoren der Wundheilung ungünstig beeinflussen. Daher ist die Desoxyribonuklease als Monopräparat als ungeeignet für die Therapie chronischer Wunden anzusehen.

**Fibrinolysin** ist ein Plasmin und wird als inaktive Vorstufe aus Rinderplasma gewonnen und anschließend durch Chloroform-Extraktion aktiviert. Das in Wasser unlösliche, aber in wässriger Salzlösung lösliche Fibrinolysin ist gelöst längstens 6–8 Stunden aktiv und spaltet vorzugsweise Lysin-Argininbindungen. Fibrinolysin inaktiviert Fibrinogen und die Gerinnungsfaktoren I, V, VII. Fibrinolysin wird oft in Kombination mit DNAsen in medizinischen Präparaten verwendet. Aufgrund der kurzen Halbwertszeiten der Enzyme empfehlen die Hersteller dieser enzymatischen Wundpräparate die Applikation aller 6–8

Stunden. In der praktischen Umsetzung dieser Herstellerangabe sind die erforderlichen häufigen Verbandswechsel sehr zeitaufwändig und somit ist ein sinnvoller klinischer Einsatz kaum zu gewährleisten.

Die **Krill-Enzyme** stellen eine komplexe Mischung aus Endo- und Exopeptidasen dar [27]. Es können zahlreiche Enzyme aus dem Gastrointestinaltrakt von antarktischen Krill (*Euphausia superba*) isoliert werden. Die azidischen Endopeptidasen weisen eine strukturelle Verwandtschaft mit Trypsin und Chymotrypsin auf, wohingegen die Exopeptidasen überwiegend aus den Carboxypeptidasen A und B bestehen [28]. Eine Besonderheit stellt die auch bei Kälte aktive Serinendopeptidase Euphauserase dar. So konnte in molekularbiologischen Untersuchungen eine hohe strukturelle und funktionelle Übereinstimmung der Euphauserase mit der Krabben-Kollagenase I gezeigt werden [29]. Zahlreiche in vitro und in vivo Untersuchungen belegen die Wirksamkeit von Krill-Enzymen in der Durchführung eines Debridements chronischer Wunden [30]. Nach diesen sehr vielversprechenden wissenschaftlichen Beobachtungen der letzten Jahre im Rahmen der Therapie chronischer Wunden steht eine Präparation dieser Substanzen als kommerziell erhältliches Therapeutikum bereits in Skandinavien zur Verfügung.

Eines der am frühesten in der modernen Therapie chronischer Wunden verwendeten Enzyme ist das **Sutilain**. Sutilain wurde bereits 1960 aus *Bacillus subtilis* isoliert und hydrolysiert Proteine, insbesondere Fibrin, aber kaum Kollagen. Aufgrund der geringen enzymatischen Aktivität findet Sutilain heute kaum noch praktische Anwendung [31].

Bereits 1879 gelang erstmalig die Isolierung und Aufreinigung des **Papains** aus Papaya-Früchten [32]. Für die vollständige Entfaltung der Wirkung benötigt Papain spezifische Aktivatoren und wird daher in der Praxis zumeist mit Urea kombiniert eingesetzt. Papain denaturiert Proteine und verflüssigt somit Debris. Bis heute existieren aber nur vereinzelt Berichte über den erfolgreichen Einsatz des Papains in der Therapie chronischer Wunden [33].

Das aus bovinem Pankresextrakt gewonnene **Trypsin** hydrolysiert ausschließlich Ester- und Peptidbindungen zwischen einzelnen Aminosäuren. Hier-

bei scheinen Bindungen zwischen Lysin und Arginin bevorzugt angegriffen zu werden. Somit ist Trypsin in der Lage, Proteine aber nicht Kollagen und Elastin zu denaturieren. Über den Einsatz in der Therapie chronischer Wunden liegen bislang kaum suffiziente Daten vor [34].

**Bromelain** ist ein Bestandteil eines Enzymkomplexes aus *Ananas comosus*. Bereits vor über 500 Jahren berichtete Christopher Kolumbus darüber, daß die Indianer der karibischen Inseln Wunden mit Ananas-Saft behandelten [21]. Die exakte chemische Struktur sämtlicher Komponenten des Bromelain-Komplexes konnte bislang nicht identifiziert werden. Über die Wirkungsweise ist neben anti-inflammatorischen Aspekten bekannt, daß die Thrombozytenaggregation gehemmt und eine Fibrinolyse gefördert wird. Als zentraler Wirkmechanismus in der Vermittlung der Effekte des Bromelain wird eine Interferenz mit dem Arachidonsäurestoffwechsel diskutiert [35].

Die **Kollagenasen** finden seit 1959 Anwendung in der Therapie chronischer Wunden. Die Kollagenasen sind zinkhaltige Metalloenzyme aus der Gruppe der Matrix-Metalloproteinasen (MMP) [1]. Der menschliche Körper generiert endogene Kollagenasen, die eine wichtige Funktion innerhalb des physiologischen Wechselspiels von Aufbau und Abbau von Kollagen ausüben. Gewebnekrosen bestehen aus Zelldetritus, der in eine extrazelluläre Matrix eingebunden ist und überwiegend aus Kollagen Typ I-V, Glykoproteinen und Proteoglykanen besteht. Die eingeschlossenen Bestandteile werden durch die Aktivität der Kollagenasen freigesetzt und können anschließend von Makrophagen und weiteren Proteasen degradiert werden. Die resultierenden Kollagenbruchstücke stimulieren zusätzlich Fibroblasten und Makrophagen und induzieren somit chemotaktische Effekte [36]. Die Kollagenasen sind die einzigen Endoproteasen, die humanes Kollagen abbauen können. Kollagen stellt jedoch mit 70–80 % des Trockengewichtes der Haut den Hauptbestandteil der humanen Dermis und somit auch einen wesentlichen Anteil des Detritus dar.

Eine bakterielle Kollagenase kann aus dem Fermentationüberstand von *Clostridium histolyticum* gewonnen werden und ist als Clostridiopeptidase A kom-



merziell erhältlich. Die 100 kDa große Clostridiopeptidase A wird physiologisch als aktives Enzym sezerniert [37]. Im Unterschied zu den Kollagenasen von Säugetieren bricht die bakterielle Kollagenase an multiplen Stellen die Trippelhelixstruktur verschiedener Kollagene auf und generiert so kleinere Peptide, die eine forcierte weitere Degradation des Kollagens induzieren. Clostridiopeptidase A enthält im Gegensatz zu vielen anderen Kollagenasen nur geringe Anteile von Hyaluronidasen, Lezithinasen und Hämolsinasen, aber weitere Proteasen und Peptidasen, die ein Debridement forcieren können [38]. Die bakteriellen Kollagenasen bauen sämtliche bekannten humanen Kollagentypen mit etwa der gleichen Affinität und Reaktionsgeschwindigkeit ab.

Auch aus anderen Ressourcen wurden Kollagenasen für den Einsatz in der Therapie chronischer Wunden isoliert. Mit Kollagenase, die aus der Leber und Pankreas von *Paralithodes camtschatica* (Königskrabbe) isoliert wurde, konnte sowohl *in vitro* als auch *in vivo* bei Patienten mit *Ulcer crurum* ein effektives Debridement gezeigt werden [39, 40]. Ein kommerziell erhältliches Präparat, das diese Kollagenasen beinhaltet, wurde bislang nicht hergestellt.

Es befindet sich auch ein Präparat mit der Wirkstoffbezeichnung **Pyolysin** auf dem deutschen Markt, das ein keimfreies Filtrat aus den Bakterien *Staphylokokken*, *Streptokokken*, *E. coli*, *Pseudomonas aeruginosa* und *Enterokokken* enthält. Dieses Präparat ist nach Angaben des Herstellers weniger für ein Debridement als vielmehr zur Eradikation bakterieller Infektionen auch in chronischen Wunden geeignet.

Aktuell verfügbare Präparationen proteolytischer Enzyme für die Behandlung chronischer Wunden sind nach Umsetzung der Arzneimittelnovelle am 1.7.2003 ausschließlich eine Salbe mit bakterieller Kollagenase, eine Salbe mit Pyolysin und ein Gel mit Streptokinase und Streptodornase.

Die Vorteile der Verwendung proteolytischer Enzyme im Rahmen des Debridements chronischer Wunden sind die einfache und sichere Handhabung der weitestgehend schmerzfreien Verbandwechsel, die durch geschultes Personal ambulant durchgeführt werden können. Proteolytische Enzyme können auch in Ergänzung mit anderen Maßnahmen

der Phasen-adaptierten Therapie chronischer Wunden kombiniert werden [22]. Nachteile sind die oft hohen Behandlungskosten und im Vergleich zu invasiven Maßnahmen längeren Behandlungszeiten. Es wurde diskutiert, daß beispielsweise durch die Gewinnung aus bovinem Material eine potentielle Kontamination mit Prionen und reaktiver Ausbildung einer bovinen spongiformen Enzephalopathie (BSE) resultieren könnte. Bei sehr ausgeprägten Nekrosen sollte das proteolytische Debridement lediglich eine Ergänzung einer mechanischen Nekrosektomie darstellen.

#### *Autolyse*

Unter dem Begriff der Autolyse versteht man die selektive Nekrolyse durch Freisetzung körpereigener proteolytischer Enzyme, wie beispielsweise Kollagenase, Elastase, Myeloperoxidase, saure Hydroxylase oder Lysozymen und die Aktivierung von Phagozyten. Durch die resultierende Lysierung von Bakterien werden weitere Proteasen, wie beispielsweise die Hyaluronidase freigesetzt [2].

Für die Einleitung einer Autolyse werden entweder Hydrogele oder sogenannte Naßtherapeutika verwendet. Bei den Naßtherapeutika handelt es sich in der Regel um sterile feuchte Kompressen mit Superabsorber in Form von Saugkissen, die mit Ringerlösung oder falls notwendig mit anti-mikrobiell wirksamen Antiseptika gefüllt werden können und einen permanenten Spüleffekt vermitteln sollen. Insbesondere die Hydrogele eignen sich auch für die kombinierte Therapie mit anderen Wundauflagen, wie beispielsweise Alginaten. Seit kurzer Zeit werden auch Hydrogele angeboten, die bereits das Antiseptikum Polyhexanid beinhalten und somit neben der Autolyse auch eine Eradikation der nahezu obligat vorhandenen bakteriellen Kolonisation ermöglichen [41].

Das Debridement mittels Autolyse erfolgt schmerzlos und effektiv, ist einfach in der Durchführung, sicher und preiswert. Allerdings werden zumeist längere Zeitspannen bis zur vollständigen Nekrolyse als bei anderen Methoden benötigt. In der Umgebung der chronischen Wunden kann es zudem zur Induktion von Mazerationen kommen.

#### *Laser*

In der Therapie chronischer Wunden werden seit über einem Jahrzehnt über-

wiegend Gas-Laser wie der Helium/Neon-Laser [2, 14] oder der Gallium/Arsenid-Laser [42] eingesetzt. Insbesondere die sogenannte „low intensity“ Lasertherapie (LILT) soll sich zur Therapie chronischer Wunden insbesondere in Kombination mit einer Phototherapie zur Durchführung eines Debridements, der Induktion von Granulation sowie zur Reduktion von Schmerzen eignen [43, 44]. In einer systematischen Übersichtsarbeit der bislang vorliegenden Studien bezüglich der Effektivität der LILT in der Therapie des *Ulcer cruris venosum* konnten diese propagierten Effekte im Sinne einer „evidence-based medicine“ jedoch nicht bestätigt werden [45]. Als Alternative könnte sich auch die in den letzten Jahren als Laser-Ablation beschriebene suffiziente Abtragung von Nekrose und/oder Dermatoliposklerose mittels Erbium:YAG Laser entwickeln [46]. Auch aufgrund des hohen technischen Aufwandes konnte sich diese Methode bislang nicht weitreichend etablieren.

#### *Osmotisches Debridement*

Das osmotische Debridement stellte insbesondere in der Zeit vor Einführung proteolytischer Enzyme in der Wundbehandlung das Mittel der Wahl in der Durchführung eines konservativen Debridements dar. Es fanden zumeist hyperosmolare hochmolekulare Zuckerderivate, wie das Dextranomer in Form von Pasten oder als Honigpräparationen Verwendung. Die 0,1–0,3 mm großen Dextranpolymere sind durch das sehr hydrophile Epichlorhydrin verbunden. Daher ist beispielsweise 1 g Dextranomer-Paste in der Lage, 4 ml Flüssigkeit zu binden [47]. Verbandwechsel sollten 2 mal täglich erfolgen und können aufgrund der adhäsiven Konsistenz der Dextranomer-Paste sehr schmerzhaft sein.

Eine neuere Entwicklung stellen die Cadexomer-Jod-Präparate dar, die ein osmotisches Debridement mit den antiseptischen Eigenschaften des Jods verbinden. So kann 1 g Cadexomer Granulat 7 ml Exsudat aufnehmen und durch seinen langsam freigesetzten Anteil von 0,9 % Jod antimikrobiell wirksam werden [48]. Der Einsatz von jodhaltigen Externa wird in der Therapie chronischer Wunden aufgrund der potentiellen Gefahr der Ausbildung einer Kontaktallergie und wegen seiner zyto-

toxischen Wirkung kontrovers in der Literatur diskutiert [22]. Kontraindiziert ist die Applikation von Jod sicher bei Patienten mit Schilddrüsenerkrankungen oder Dermatitis herpetiformis Dühring. Insbesondere durch die auch gegen Methicillin resistenten Staphylococcus aureus (MRSA) wirksame anti-mikrobielle Aktivität haben diese Substanzen wieder den Weg in die moderne Therapie chronischer Wunden gefunden [49].

#### Obsoleete Methoden

Einige der in den vergangenen Jahrzehnten entwickelten und teilweise heute noch eingesetzten Methoden der Durchführung eines Debridements sollten als obsolet betrachtet werden, da wie zuvor aufgeführt zahlreiche Alternativen zur Verfügung stehen.

Eine früher häufig praktizierte Methode des Debridements ist die sogenannte „Naß-zu-trocken-Methode“. Hierfür werden nasse Kompressen auf die Wunden gelegt, nach Trocknung der Kompressen können diese von dem Wundgrund abgerissen werden. Die Vorteile dieser Methode sind der geringe Kostenaufwand und die einfache Durchführung. Die Nachteile sind die geringe Selektivität und insbesondere die ausgeprägte Schmerzhaftigkeit [11].

Auch das mit beispielsweise hypochloriger Säure, Wasserstoffperoxid oder Farbstoff- und Jod-haltigen Lösungen durchgeführte *chemische Debridement* schädigt auch vitales Gewebe und führt insbesondere durch die zytotoxische Irritation der Wundränder zur Protahierung der Wundheilung [22].

#### Diskussion

Aktuell wurde erstmalig ein System mit Punktwerten von 0–6 beschrieben, um die Effektivität eines durchgeführten Debridements zu quantifizieren. Dieser sogenannte „debridement performance index (DPI)“ wurde ursprünglich für das Debridement bei diabetischen Fußulcera beschrieben und erfasst eine subjektive Einschätzung von Kallus, Ulcusrand und nekrotischem Gewebe im Ulcus [50]. Dieser DPI kann jedoch nur eingeschränkt auf chronische Wunden anderer Genese übertragen werden.

Das einzig richtige Debridement gibt es nicht! So individuell die Patienten und die Ursachen der zugrunde liegenden Wundheilungsstörungen sind, so unterschiedlich sinnvoll kann der Einsatz der

verschiedenen Optionen der Durchführung eines Debridements sein. Dennoch stellt das chirurgische Debridement, falls keine Kontraindikationen vorliegen, zumeist den ersten Schritt in der Durchführung eines Debridements chronischer Wunden dar und kann gegebenenfalls im Anschluß durch weitere Methoden ergänzt werden. Einige therapeutische Optionen des Debridements postulieren auch, die Ausbildung von Granulationsgewebe zu fördern. So wäre es denkbar, mit diesen Methoden im Rahmen einer Phasen-adaptierten Wundbehandlung eine Wundgrundkonditionierung, zumindest adjuvant bis zur Phase der Epithelisation durchzuführen [3].

#### Fazit

Abschließend sei erneut darauf hingewiesen, daß die Durchführung eines adäquaten Debridements zwar eine unabdingbare Voraussetzung für die Einleitung einer nicht verzögerten Wundheilung darstellt, die Abklärung und falls möglich Therapie der zugrunde liegenden Ursachen jedoch immer das primäre Ziel in der Versorgung einer chronischen Wunde darstellen sollte. Für welche therapeutische Option man sich entscheidet, wird durch eine Vielzahl interindividuell unterschiedlicher Faktoren bestimmt. So muß neben der Akzeptanz des Patienten das technische Equipment verfügbar sein, der gesundheitliche Zustand des Patienten die Durchführung ermöglichen, die Handhabung praktikabel und auch deren Finanzierung gewährleistet sein. Mehrere Methoden eignen sich auch zur Anwendung einer kombinierten Therapie. Darüber hinaus kann auch sukzessive die Indikation zur Verwendung unterschiedlicher Methoden je nach Wundmilieu sinnvoll sein.

<<<

#### Korrespondenzanschrift:

Dr. med. J. Dissemond  
 Universitätsklinikum Essen  
 Klinik und Poliklinik für Dermatologie,  
 Venerologie und Allergologie  
 Hufelandstraße 55  
 D-45122 Essen  
 Tel.: 02 01-72 33 894  
 Fax: 02 01-72 35 935  
 E-mail: joachimdissemond@hotmail.com

#### Literatur

- 1 Scharffetter-Kochanek K, Schüller J, Meewes C, Hinrichs R, Eich D, Eming S, Wenk J, Wlaschek M. Das chronisch venöse Ulcus cruris. JDDG 2003; 1: 58–67.
- 2 Bradley M, Cullum N, Sheldon T. The debridement of chronic wounds: a systematic review. Health Technol Assess 1999; 3: 1–78.
- 3 Schultz GS, Sibbald RG, Falanga V, Ayello EA, Dowsett C, Harding K, Romanelli M, Stacey MC, Teot L, Vanscheidt W. Wound bed preparation: a systematic approach to wound management. Wound Repair Regen 2003; 11: 1–28.
- 4 Attinger CE, Bulan E, Blume PA. Surgical debridement. The key to successful wound healing and reconstruction. Surgical Podiatr Med Surg 2000; 17: 599–630.
- 5 Wollina U, Liebold K, Schmidt WD, Hartmann M, Fassler D. Biosurgery supports granulation and debridement in chronic wounds-clinical data and remittance spectroscopy measurement. Int J Dermatol 2002; 41: 635–639.
- 6 Baer WS. The treatment of chronic osteomyelitis with the maggot (larva of the blowfly). J Bone Joint Surg 1931; 13: 438.
- 7 Sherman RA, Pechter EA. Maggot therapy: the therapeutic applications of fly larvae in human wounds especially for treating osteomyelitis. Med Vet Entomol 1988; 2: 225–230.
- 8 Prete PE. Growth effects of Phaenicia sericata larval extracts on fibroblasts: mechanism for wound healing by maggot therapy. Life Sci 1997; 60: 505–510.
- 9 Chambers L, Woodrow S, Brown AP, Harris PD, Phillips D, Hall M, Church JC, Pritchard DI. Degradation of extracellular matrix components by defined proteinases from the greenbottle larva *Lucilia sericata* used for the clinical debridement of non-healing wounds. Br J Dermatol 2003; 148: 14–23.
- 10 Dissemond J, Koppermann M, Esser S, Schultewolter T, Goos M, Wagner SN. Therapie eines Methicillin resistenten Staphylokokkus aureus (MRSA) im Rahmen der Behandlung eines chronischen Ulcus mit sterilen Fliegenmaden. Hautarzt 2002; 53: 608–612.
- 11 O'Meara S, Cullum N, Majid M, Sheldon T. Systemic review of wound care



- management: (3) antimicrobial agents for chronic wounds; (4) diabetic foot ulceration. *Health Technol Assessment* 2000; 4: 1–237.
- 12 Burke DT, Ho CH, Saucier MA, Stewart G. Effects of hydrotherapy on pressure ulcer healing. *Am J Phys Med Rehabil* 1998; 77: 394–398.
  - 13 Bhandari M, Adili A, Schemitsch EH. The efficacy of low-pressure lavage with different irrigating solutions to remove adherent bacteria from bone. *J Bone Joint Surg Am* 2001; 83: 412–419.
  - 14 Nichter LS, McDonald WS, Gabriel K, Sloan GM, Reinisch JF. Efficacy of debridement and primary closure of contaminated wounds: a comparison of methods. *Ann Plast Surg* 1989; 23: 224–230.
  - 15 Uhlemann C, Wollina U, Liebold K, Schreiber TU. Behandlung des Ulcus cruris venosum mit niederfrequentem Ultraschall (nf-US). *Phys Med Rehab Kuor* 2001; 11: 216–220.
  - 16 Radandt RR. Niederfrequenter Ultraschall in der Wundheilung. *Phys Med Rehab Kuor* 2001; 11: 41–50.
  - 17 Dissemmond J, Fitz G, Goos M. Wound bed preparation of chronic wounds with ultrasound. *Hautarzt* 2003; 54: 524–529.
  - 18 Quian Z, Sagers RD, Pitt WG. The effect of ultrasonic frequency upon enhanced killing of *Pseudomonas aeruginosa* biofilms. *Ann Biomed Eng* 1997; 25: 69–76.
  - 19 Mitragotri S, Blankschtein D, Langer R. Ultrasound-mediated transdermal protein delivery. *Science* 1995; 269: 850–851.
  - 20 Flemming K, Cullum N. Therapeutic ultrasound for venous leg ulcers. *Cochrane Database Syst Rev* 2000; 4: 1180.
  - 21 Bicherstaff CR. The hidden powers of pineapple. *New Sci* 1988; 118: 46–48.
  - 22 Gillitzer R. Modernes Wundmanagement. *Hautarzt* 2002; 53: 130–147.
  - 23 Sinclair RD, Ryan TJ. Types of chronic wounds: indications for enzymatic debridement. In: Westerhof W, Vanscheidt W: *Proteolytic enzymes and wound healing*. Berlin Heidelberg New York Tokyo: Springer-Verlag, 1994: 7–20.
  - 24 Stuwe U. Enzymatic debridement of wounds. Comparison of 2 commercial preparations. *Fortschr Med* 1983; 101: 1883–1888.
  - 25 Tong A. The identification and treatment of slough. *J Wound Care* 1999; 8: 338–339.
  - 26 Falabella AF, Carson P, Eaglstein WH, Falanga V. The safety and efficacy of a proteolytic ointment in the treatment of chronic ulcers of the lower extremity. *J Wound Care* 2000; 9: 223–226.
  - 27 Hellgren L, Mohr V, Vincent J. Proteases of Antarctic krill – a new system for effective enzymatic debridement of necrotic ulcerations. *Experientia* 1986; 42: 403–404.
  - 28 Sjødahl J, Emmer A, Vincent J, Roeraade J. Characterization of proteinases from Antarctic krill (*Euphausia superba*). *Protein Expr Purif* 2002; 26: 153–161.
  - 29 Benjamin DC, Kristjansdottir S, Gudmundsdottir A. Increasing the thermal stability of euphauserase. *Eur J Biochem* 2001; 26: 127–131.
  - 30 Mekkes JR, Le Poole IC, Das PK, Bos JD, Westerhof W. Efficient debridement of necrotic wounds using proteolytic enzymes derived from Antarctic krill: a double-blind, placebo-controlled study in a standardized animal wound model. *Wound Repair Regen* 1998; 6: 50–57.
  - 31 Müller FE. Debridement of burns with proteolytic enzymes from *Bacillus subtilis*. *Z Plast Chir* 1979; 3: 197–206.
  - 32 Shapira E, Giladi A, Neiman Z. Use of water insoluble papain for debridement of burn eschar and necrotic tissue. *Plast Reconstruct Surg* 1973; 52: 279.
  - 33 Laidet B, Letourneur M. Enzymatic debridement of leg ulcers using papain. *Ann Dermatol Venerol* 1993; 120: 248.
  - 34 Efendiev AI, Tolstykh PI, Dadashev AI, Marshava OM. Prolonged local enzyme therapy of suppurative wounds. *Khirurgiia* 1991; 7: 48–50.
  - 35 Maurer HR. Bromelain: biochemistry, pharmacology and medical use. *Cell Mol Life Sci* 2001; 58: 1234–1245.
  - 36 Postlewaite AE, Kang AH. Collagen and collagen peptide induced chemotaxis of human blood monocytes. *J Exp Med* 1976; 143: 1299–1307.
  - 37 Jung W, Winter H. Consideration for the use of clostridial Collagenase in clinical practice. *Clin Drug Invest* 1998; 15: 245–252.
  - 38 Helaly P, Vogt E, Schneider G. Wundheilungsstörungen und ihre enzymatische Therapie – eine multizentrische Doppelblindstudie. *Schweiz Rundschau Med* 1988; 52: 1428–1434.
  - 39 Glyantsev SP, Adamyan AA, Sakharov YU. Crab collagenase in wound debridement. *J Wound Care* 1997; 6: 13–16.
  - 40 Sakharov IY, Glyantsev SP, Litvin FE, Savvina TV. Potent debriding ability of collagenolytic protease isolated from the hepatopancreas of the king crab *Paralithodes camtschatica*. *Arch Dermatol Res* 1993; 285: 32–35.
  - 41 Dissemmond J, Geisheimer M, Goos M. Eradikation eines ORSA bei einem Patienten mit Ulcus cruris durch Lavasept-Gel. *ZfW* 2004; 1: 29–32.
  - 42 Lundeberg T, Malm M. Low-power HeNe laser treatment of venous ulcers. *Annals Plast Surg* 1991; 27: 537–539.
  - 43 Ashford RL, Lagan KM, Baxter GD. The effectiveness of combined phototherapy/low intensity laser therapy on a neuropathic ulcer. *Brit J Therapy Rehab* 1995; 2: 195–198.
  - 44 Lagan KM, McKenna T, Witherow A, Johns J, McDonough SM, Baxter GD. Low-intensity laser therapy/combined phototherapy in the management of chronic venous ulceration: a placebo-controlled study. *J Clin Laser Med Surg* 2002; 20: 109–116.
  - 45 Flemming KA, Cullum NA, Nelson EA. A systemic review of laser therapy for venous leg ulcers. *J Wound Care* 1999; 8: 111–114.
  - 46 Reynolds N, Cawrse N, Burge T, Kennealy J. Debridement of a mixed partial and full thickness burn with an erbium:YAG laser. *Burns* 2003; 29: 183–188.
  - 47 Weber DL, Parish LC, Witowski JA. Dextranomer in chronic wound healing. *Clin Dermatol* 1984; 2: 116–120.
  - 48 Oliveira-Gandia MF, Davis SC, Meitz PM. The evaluation of a cadexomer iodine dressing (Iodoflex) in preventing the multiplication of methicillin resistant *Staphylococcus aureus*. *J Invest Dermatol* 1995; 104: 654.
  - 49 Mertz PM, Oliveira-Gandia MF, Davis SC. The evaluation of a cadexomer iodine wound dressing on methicillin resistant *staphylococcus aureus* (MRSA) in acute wounds. *Dermatol Surg* 1999; 25: 89–93.
  - 50 Saap LJ, Falanga V. Debridement performance index and its correlation with complete closure of diabetic foot ulcers. *Wound Repair Regen* 2002; 10: 354–359.